

## DENTITION DU TECKEL

### Mue dentaire :

Les dents du chien peuvent être monophysaires, c'est-à-dire qu'elles sont permanentes, c'est le cas des arrières-molaires. Par contre les incisives, les canines et les prémolaires sont diphysaires c'est-à-dire que la première dentition, dite dentition de lait, chez le jeune tombe à un moment donné de la vie pour être remplacé par une autre dentition chez l'adulte.

A noter que la première pré-carnassière (P1) est monophysaire.

### FORMULE DENTAIRE :

$$I \frac{3,}{3} - C \frac{1,}{1} - PM \frac{4}{4} - M \frac{2}{3}$$

La formule dentaire est un moyen abrégatif pour exprimer d'une manière chiffrée, le nombre de dents de chaque variété, de chaque côté de la mâchoire.

Chez un chien médioligne, la formule dentaire de l'adulte s'exprime comme suit :

**Total 42 dents : soit 20 à la mâchoire supérieure et 22 à la mâchoire inférieure.**

### Dentition de lait ou dentition lactéale.

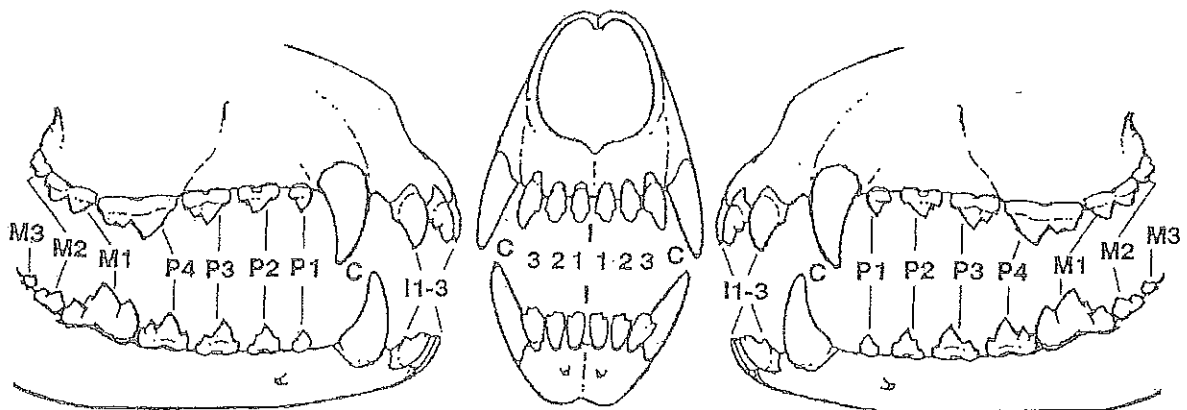
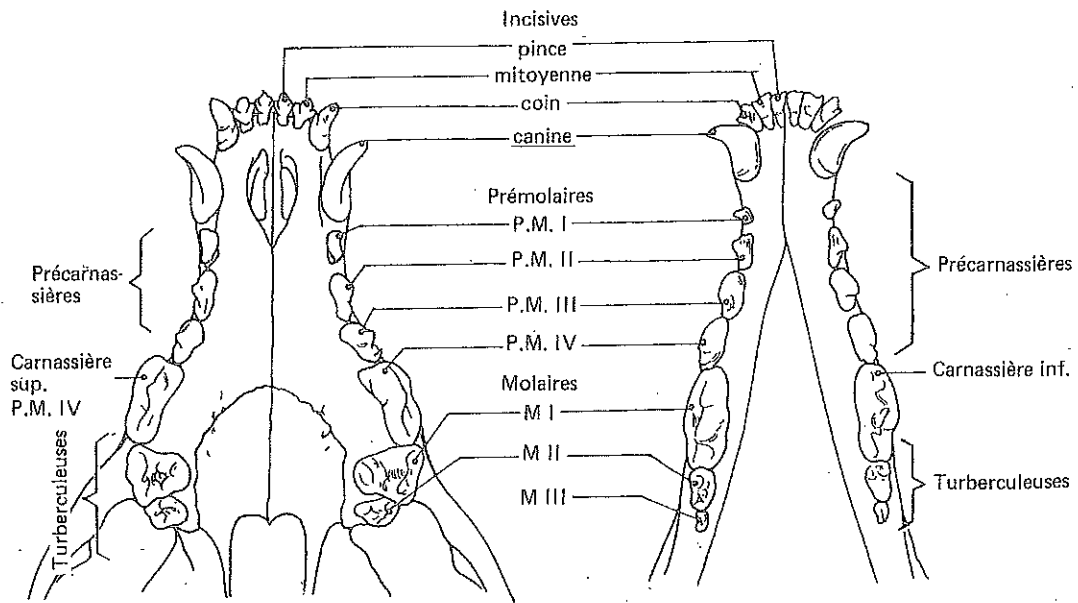
La dentition lactéale du chiot ne comprend que 32 dents réparties suivant la formule dentaire.

Important, toutes les dents de lait sont remplacées par des dents d'adulte à l'exception de la première prémolaire (PM1) qui n'apparaît que tardivement et persiste dans la dentition de remplacement. Chaque chute étant causée par l'apparition de la dent d'adulte correspondante.

### Les premières prémolaires

Dites petites prémolaires Pm1 (n'ayant qu'une racine) apparaissent entre 3 et 4 mois. Mais il peut y avoir des retards dans leur éruption. Les prémolaires Pm2 (ayant 2 racines) et les autres prémolaires sont remplacées entre 4 et 5 mois. Certains sujets ont des remplacements tardifs allant jusqu'à 6 mois ½.

Après l'éruption des arrières molaires (entre 5 et 7 mois), l'armature buccale d l'adulte se compose de 42 dents : 12 incisives, 4 canines et 26 molaires. Dans l'ensemble, ces dents sont moins blanches que les dents de lait qui sont aussi plus aigües, notamment les canines.



chien médioligne (42 dents).

Mâchoire supérieure : 6 incisives, 2 canines, 8 prémolaires, 4 molaires.

Mâchoire inférieure : 6 incisives, 2 canines, 8 prémolaires, 6 molaires.

A : incisives. B : canines. C : prémolaires. D : molaires.

